La transformation cancéreuse de la muqueuse est plus ou moins complète, mais elle a lieu d'une manière tout à fait *diffuse* et non par foyers disséminés.

Dans les points non complètement transformés, on reconnaît des fragments de tubes glandulaires, soit dans les couches superficielles de la muqueuse, soit plus souvent encore dans les couches profondes.

b) Le *tissu sous-muqueux* est dans toute son épaisseur le siège d'une infiltration cancéreuse diffuse. Là encore un grand nombre de cellules de grande taille ont un protoplasma spécifique, possédant les caractères du protoplasma des cellules peptiques.

c) La *muscularis mucosæ* est intacte, tandis que la *musculaire* est, par places, infiltrée de cancer jusqu'au péritoine.

Dans toute l'épaisseur de la paroi les vaisseaux sont le siège d'un certain degré de stase, surtout veineuse et le tissu conjonctif est en voie de multiplication dans toutes les parties autres que la muqueuse et jusque dans le tissu sous-péritonéal. Dans tous les points cancérisés, on reconnaît des cellules à protoplasme peptique.

Au niveau de la petite courbure, on trouve plusieurs *ganglions*, gros, durs et infiltrés de cancer.

Il s'agit encore d'infiltration par des cellules ayant presque toutes un protoplasma spécifique. L'infiltration cancéreuse se poursuit jusque dans le tissu épiploïque qui entoure les ganglions.

2° *Coupes de la région pylorique.* — Au niveau des pseudo-pustules, on reconnaît l'existence d'un petit cancer, parfaitement circonscrit, inclus dans la muqueuse. L'aspect pustuleux est dû à la dépression qui existe au niveau de la masse cancéreuse et à la légère tuméfaction de la muqueuse qui borde cette tumeur en miniature.

Le petit cancer occupe toute la hauteur de la muqueuse. Il est presque entièrement constitué par d'énormes cellules à protoplasma peptique.

Sur les parties latérales les éléments sont très vaguement disposés en colonnes, représentant peut-être des glandes élargies, disloquées. Cependant la masse cancéreuse est parfaitement délimitée des parties non cancéreuses et il est impossible de passer progressivement de l'un à l'autre des tissus contigus.

La muqueuse qui encadre le noyau cancéreux présente les lésions dites de gastrite mixte. On remarque — ce qui est fréquent en pareil cas — quelques cellules peptiques dans les glandes pyloriques.

Il est très probable que ce cancer à cellules peptiques, qui a pris la forme d'une linite cancéreuse, a pour point de départ la région peptique de l'estomac. Les petits foyers cancéreux, disséminés dans la région pylorique et nettement délimités, paraissent être de simples greffes.

Malformations congénitales, par M. P. Alglave, prosecteur à la Faculté.

1. — Malformation congénitale de l'utérus et des annexes du côté droit. — Utérus unicorne avec ovaire droit en ectopie dans la fosse iliaque droite.

L'observation suivante a été recueillie à l'Ecole pratique, sur le cadavre d'une femme âgée de 40 ans environ. C'est à l'ouverture du ventre, pratiquée pour une démonstration de médecine opératoire sur l'utérus, qu'on s'aperçut d'un vice de conformation de cet organe et de ses annexes du côté droit.

L'utérus est de dimensions très réduites. Il est à peine moitié moins gros que normalement. Il est complètement dévié vers la gauche et il est fusionné par son flanc gauche, à la paroi latéro-pelvienne correspondante (Voy. fig. 1, *u*).

Il ne s'agit pas d'une fusion avec la paroi latéro-pelvienne par soudure du péritoire latéro-utérin avec le péritoine latéro-pelvien mais d'un accolement anormal congénital de l'organe à la paroi pelvienne. Le péritoine péri-utérin est en effet absolument sain et passe sans transition de la paroi pelvienne sur l'utérus comme si celui-ci l'avait refoulé de bas en haut dans son développement. Du sommet de cet utérus rudimentaire partent un ligament rond et une trompe gauche sensiblement normaux.

La trompe est seulement un peu haut placée par rapport au détroit supérieur (Voy. fig. 1, *l. r. g* et *t. g*).

L'ovaire correspondant est sensiblement normal, de forme et de disposition.

De l'isthme de cet utérus on voit se détacher, pour se porter vers la droite, un tractus qui s'avance vers l'orifice inguinal interne et qui représente le ligament rond du côté droit (V. fig. 1, *r. d*).

Du même point part un autre tractus (*t. d*) qui monte vers la fosse iliaque droite et croise l'artère iliaque externe à la limite de son tiers moyen et de son tiers inférieur.

Ce second tractus aboutit à un ovaire très aplati, long de 6 centimètres, large de 2 à 3 suivant les points, accolé et soudé au péritoine de la fosse iliaque (Voy. fig. 1, *ov. d*), par une de ses faces et dont l'autre est recouverte par le cæcum. Il faut récliner celui-ci en avant et en haut pour voir l'ovaire.

Le pôle inférieur de cet ovaire s'appuie sur l'artère iliaque externe à laquelle il adhère fortement (Voy. fig. 1).

L'adhérence est assez intime pour qu'il faille sculpter dans la paroi artérielle pour en séparer l'ovaire.

Le pôle supérieur de cet ovaire est à 3 centimètres du bord interne de la crête iliaque et il s'en détache un tractus libre, long de 5 centimètres environ à l'extrémité duquel se trouve un appendice frangé, qui, étalé, a sensiblement les dimensions d'une pièce de 50 centimes.

Le tractus qui, du col de l'utérus gagne le pôle inférieur de

Stoeckel Kongenitale Dystopie der rechten Niere
Verh. d. mitteldeutsch. Gesellsch. f. Geb. u. Gyn. Frauenklinik f. Geb. u.
Gyn. Bd 31 (Marz 1910) p. 635. Kompressionscyste, die Niere
liegt zwischen Rectum und dem nach links verschobenen und
nach links verdrehten Uterus (Uterus bicornis)"

l'ovaire et celui qui, du pôle supérieur se détache pour flotter librement avec un pavillon frangé semblent se continuer l'un avec l'autre sous l'ovaire et ils représentent la trompe du côté droit, atrophiée et déformée.

De la partie moyenne du bord interne de l'ovaire et aussi de son pôle supérieur, se séparent des tractus péritonéaux qui se portent sur le cæcum (Voy. fig. 1).

Fig. 1. — *u*, utérus rudimentaire dévié vers la gauche et adhérent à la paroi latéro-pelvienne. — *c*, son col. — *l.r.g*, ligament rond gauche. — *t.g*, trompe gauche. — *o.g*, ovaire gauche. — *l.r.d*, tractus qui représente le ligament rond du côté droit. — *t.d*, tractus qui représente la trompe droite. — *o.d*, ovaire droit. — *t*, tractus qui rattachent l'ovaire droit au cæcum. — *cæ*, cæcum. — *R*, rein droit en eclopie pelvienne. — *a.r*, ampoule rectale.

Une section du bassin pratiquée exactement dans le plan médian, au niveau de la symphyse et ouvrant la vessie et le vagin, permet de constater que l'utérus tout entier avec son col est à gauche de la ligne médiane.

Le col est petit et comme placé dans ce qui serait normalement le cul-de-sac gauche du vagin.

Ce col est perméable et permet l'introduction d'une sonde cannelée dans l'utérus. La pointe de cette sonde cannelée peut être sentie butant contre le fond de l'utérus.

D'après ce qui précède on peut dire que sur ce sujet, les deux canaux de Müller se sont fusionnés normalement l'un avec l'autre, à leur extrémité tout inférieure pour former le vagin, mais qu'au-dessus de cette formation, l'un d'eux seulement, le gauche, s'est développé pour former l'utérus rudimentaire qui existe et qui représente une moitié de l'organe normal. A cette malformation s'ajoute la position vicieuse de cet utérus.

Quant au canal de Müller droit il semble n'avoir pas pris part au développement de l'utérus et avoir formé seulement une trompe rudimentaire et de disposition vicieuse (Voy. fig. 1) pendant que l'ovaire correspondant s'arrêtait dans sa migration et restait en ectopie iliaque.

2. — Ectopie pelvienne congénitale du rein droit avec inversion des organes du bassinet.

Sur le même sujet on trouve une anomalie intéressante de situation et de disposition du rein droit.

Cet organe est en ectopie pelvienne. Son pôle supérieur se trouve dans le plan du promontoire et à gauche de celui-ci (Voy. fig. 2).

Le mésentère passe en écharpe à la limite du tiers supérieur et des deux tiers inférieurs de ce rein.

Son bord interne et son sinus se trouvent dans le plan médian du tronc

Le pôle supérieur se trouve encadré par les deux branches constitutives de la veine cave inférieure dans la fourche de constitution de laquelle il est compris (Voy. fig. 2).

Par la moitié supérieure de son bord externe ce rein se trouve appuyé sur l'artère iliaque externe.

La disposition des vaisseaux de ce rein est assez particulière et montre bien qu'on est en présence d'une ectopie congénitale.

Deux artères arrivent à ce rein (Voy. fig. 2). Elles sont de volume inégal La plus grosse est celle qui aborde l'organe au niveau de son hile.

Cette dernière naît de l'iliaque primitive gauche, à 1 cm. 1/2 au-dessous de la bifurcation de l'aorte et elle émet ses branches dans le hile.

L'autre naît de la bifurcation même de l'aorte et donne trois branches : une principale qui aborde le rein à son pôle supérieur et deux autres moins volumineuses qui l'abordent par son bord externe, l'une à la limite du tiers supérieur et du tiers moyen, l'autre à la partie moyenne de ce bord.

La disposition des veines est la suivante :

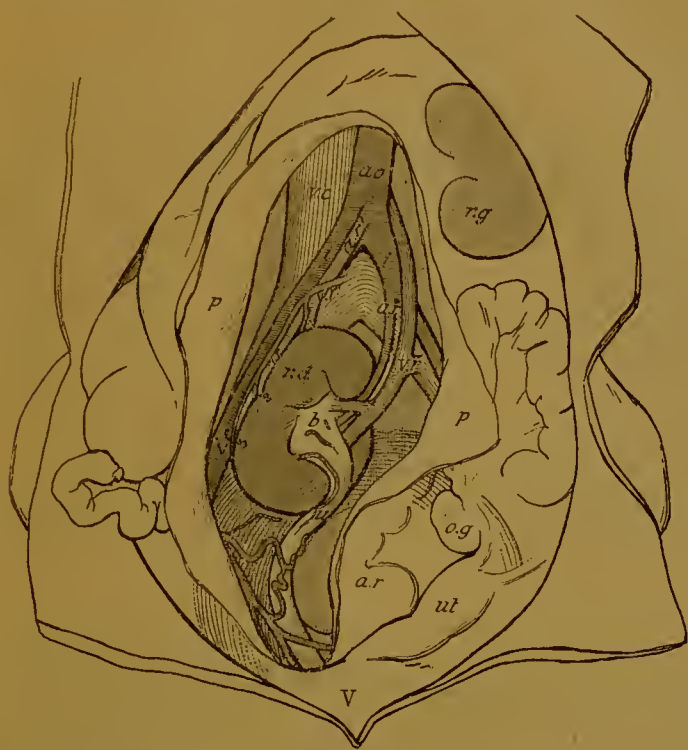

Fig. 2. — *r.d*, rein droit en ectopie pelvienne. — *r.g*, rein gauche en situation normale. — *p*, péritoine incisé et récliné pour mettre le rein droit à découvert. — *b*, bassinet rénal. — *u*, uretère arrivant à *v*, vessie. — *v.r*, veine rénale principale débouchant par une branche dans la veine iliaque primitive gauche et allant par l'autre branche à la veine cave inférieure *v.c.* — *a.r*, artère rénale principale venant de l'artère iliaque primitive gauche *i*. — *i.i*, artères iliaques primitives. — *a.r'*, artère rénale secondaire donnant trois branches, 1, 2, 3, au rein droit et venant de la bifurcation de l'aorte *a.o.* — *v.r'*, veine rénale secondaire allant à l'origine de la veine cave inferieure.

Du hile du rein part une grosse veine qui se bifurque à 3 centimètres environ du hile et fournit un gros rameau très court (Voy. fig. 2) à la veine iliaque primitive gauche et un gros rameau long de 10 centimètres à la veine cave inférieure. Ce dernier passe au-devant de l'artère iliaque primitive gauche, croise le bord gauche de l'aorte et atteint la veine cave inférieure à environ 5 centimètres au-dessus de l'origine de cette veine.

Du bord externe et du pôle supérieur du rein naissent 3 ramus-

cules veineux rappelant la disposition des artères et qui se réunissent pour former une veine tributaire de la veine cave à sa naissance (Voy. fig. 2).

Il est intéressant de faire remarquer que ce rein qui est le rein droit est tributaire par ses artères et ses veines, des artères et veines iliaques primitives gauches, plus que de l'aorte et de la veine cave inférieure.

Il existe un rein gauche en situation normale.

Le côté droit seul est celui des anomalies utérines, annexielles et rénales.

Si, au-devant du rein droit, on incise le péritoine de recouvrement de cet organe, on le met bien à découvert ainsi que son hile et on peut étudier celui-ci.

On s'aperçoit que les organes qui le constituent sont anormalement disposés et qu'il y a une véritable inversion des éléments du hile (Voy. fig. 2).

Le bassinet et l'uretère sont antérieurs, les branches d'origine de la veine sont derrière le bassinet et les branches artérielles derrière les branches veineuses, c'est-à-dire en plan profond et postérieur.

C'est comme si le hile se présentait par sa face postérieure, puisque dans les conditions normales on trouve, d'avant en arrière les artères, les veines, le bassinet.

Du bassinet de notre rein part un uretère qui descend au devant du pôle inférieur du rein et s'avance vers la vessie, en décrivant des sinuosités sous le péritoine. Il est bien développé, très entouré de veines et il va déboucher au fond de la vessie (Voy. fig. 2).

Formes médiastinales des tumeurs malignes primitives ou secondaires de l'œsophage, tumeurs multiples polypoïdes à formule histologique différente (épithélioma pavimenteux, lymphosarcome), par M. H. Gougerot, interne des hôpitaux.

Il est remarquable de voir deux processus aussi différents que l'épithélioma pavimenteux et le lympho-sarcome, donner des tumeurs d'aspect clinique et anatomique semblables, multiples et polypoïdes, sous-muqueuses plutôt que muqueuses, tendant à envahir le médiastin plutôt qu'à rétrécir l'œsophage, ayant une symptomatologie atypique médiastinale avec peu ou pas de dysphagie.

Le cancer primitif de l'œsophage n'a pas toujours la symptomatologie œsophagienne du rétrécissement progressif (ou paroxystique s'il s'y ajoute une réaction spasmodique). Parfois il emprunte aux organes voisins des syndromes qui voilent l'œsophagopathie et la font méconnaître, Girode décrivait un cancer latent ou méconnu jusqu'à la fistule trachéo-œsophagienne,